


# その他の腫瘍



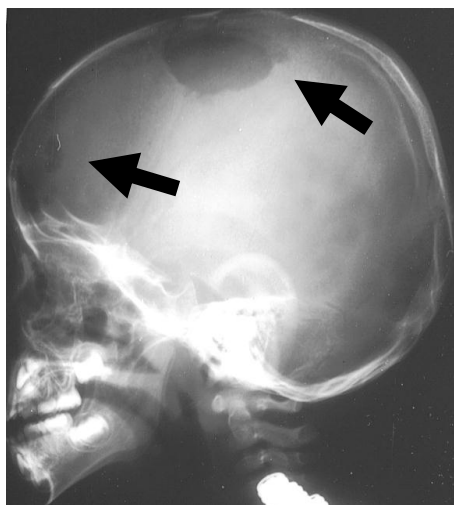
## I. ランゲルハンス細胞組織球症(LCH)

ランゲルハンス細胞組織球症(LCH)は、以前はヒスチオサイトーシスXと呼ばれ、レットラー・シーベ病、ハンド・シューラー・クリスチャン病、好酸球性肉芽腫と3型に分類されていました。それらがいずれもランゲルハンス細胞による疾患と分かり、一括してLCHと呼ばれ、現在では多臓器に病変がおよぶ多臓器病変型と病変が一臓器だけの単一病変型に分けられています。

ランゲルハンス細胞は通常は皮膚に存在し、外からの侵入物の情報をリンパ球に伝える働きをしています。それが、LCHでは骨や皮膚・脳・肝臓・脾臓・肺・造血器などに異常に増えて臓器障害を起こします。わが国の年間発症数は40～50例ほどです。

多臓器病変型はほとんどが3歳までに発症し、皮疹、骨融解（特に頭蓋骨〈写真1〉）、腫瘤触知、発熱、リンパ節腫張、肝脾腫、中耳炎、貧血など症状はさまざまです。単一病変型は年長児にもみられ、ほとんどは骨単独病変です。

写真1 頭蓋骨にみられた多発性の骨融解像(黒矢印)



診断には病変部位を生検し CD1a 陽性のランゲルハンス細胞を証明することが必要です。LCH が「がん」なのか、ウイルス感染などによる免疫異常:「反応性」なのかははっきりしていません。単一病変型の場合、自然治癒することもあり、無治療かステロイド局所療法で経過観察することが一般的ですが、骨多発性病変の場合には抗がん剤療法を行います。多臓器病変型は死亡率が10~20%と高く、後遺症も70%近くと多いため、ステロイド剤に加えビンクアルカロイド（ビンク

リスチン・ビンブラスチン) やメソトレキサート、シトシンアラビノシド、6-メルカプトプリンなどによる多剤併用全身抗がん剤療法を1年程度行います。わが国では日本LCH研究会による治療研究が行われています (<http://www.jlsg.jp>)。

肝浸潤や造血障害があり、初期治療に反応が不良な例は急速に進行し死亡率は高く、造血幹細胞移植を必要とすることもあります。一旦病状が改善しても半数が再燃します。たびたび再燃し慢性に経過する例もあります。再燃例では、尿崩症や低身長、難聴、運動失調、不随意運動、性格変化、学習障害、呼吸障害、肝障害などの後遺症を残すことがあります。これらの後遺症はLCH発症後数年を経てでてくる場合もあります。

急速進行例以外は、生命予後は良好なので、じっくり病気とつき合う覚悟で長期に適切な治療と経過観察を受けることが重要です。LCHの情報交換を目的にLCH患者会が活動しています (<http://www7a.biglobe.ne.jp/~lchkanjakai>)。

## Ⅱ．内分泌腫瘍

### 1．甲状腺がん

小児の甲状腺がんはまれで、わが国の年間発症数は数名以下です。中学生の女兒に多くみられます。頸部に放射線照射を受けた方には高頻度に発症します。

表面不整で硬い無痛性の甲状腺の腫瘤でみつかることがほとんどです。声がれ、喘鳴、咳がみられることもあります、自覚症状に乏しいことが多く、診断時にすでに80%の例に頸部リンパ節転移が、1/3の例に肺転移がみられます。

診断には、穿刺細胞診が必要です。ほとんどが「乳頭がん」で「濾胞がん」や「髄様がん」はまれです。「髄様がん」にはRET 遺伝子の変異があって家族性に発生する例があり、褐色細胞腫に副甲状腺過形成や多発性神経腫を伴い、多発性内分泌腺腫症と呼ばれます。

治療は外科的切除です。甲状腺全摘出と頸部リンパ節郭清が薦められますが、声帯麻痺や上皮小体機能低下症などの合併症が高頻度に起こります。肺転移のある例は甲状腺全摘出後、よう素131によるアイソトープ療法を行います。甲状腺がんのほとんどは甲状腺刺激ホルモン(TSH)により増殖するため、甲状腺ホルモンを投与しTSHを抑制する必要があります。頸部リンパ節や肺転移が多いにもかかわらず生命予後は良好で、長期生存率は90%以上です。

### 2．褐色細胞腫

クロム親和性細胞由来の腫瘍で極めてまれです。発症は

小・中学生に多くみられます。副腎髄質にできることが多く、カテコールアミンを大量に分泌します。小児の場合半数近くは家族性で、神経線維腫症、ヒッペル・リンドウ病、多発性内分泌腺腫症などに伴い常染色体優性遺伝の形式をとります。子どもの診断が契機となり、親に同じ腫瘍が見つかることがあります。

高血圧・発汗・頭痛・心悸亢進、高血糖、ふるえなどの症状が、多くは持続的に発作的にみられます。

診断は、血中や尿中のアドレナリン・ノルアドレナリン・ドーパミンなどのカテコールアミンが高値の時は容易です。画像検査として MRI と MIBG シンチが、部位診断と転移の有無の検索に有用です。30%の例は両側の副腎に病変がみられます。20%の例は副腎以外の交感神経節などのクロム親和性細胞から異なる場所に発生します。また、10%にクロム親和性細胞以外の肝臓・リンパ節・肺・骨などに転移がみられ、悪性褐色細胞腫といわれます。

外科的摘出が唯一の治療で、抗がん剤や放射線療法は有効ではありません。カテコールアミンの過剰分泌があるため、手術に際して急激に血圧が変動する危険があり、細心の注意が必要です。

全摘出不能例や転移例のほとんどが3年以内に死亡し、予後は不良です。全摘出できても30%の例は再発します。多くは副腎以外の部位で、手術後数年以上経てから再発する場合もあるため、長期の経過観察を要します。家族内に同じ腫瘍の方がいないか、検索することも重要です。

### 3. 副腎皮質がん

副腎皮質の腫瘍で、極めてまれです。発症年齢は 10 歳未満、3~4 歳に多くみられます。偏側肥大や泌尿生殖器異常、ベックウィズ・ビーデマン症候群に合併し発症することがあります。

小児の副腎皮質がんでは、ほとんどが副腎皮質ホルモン、即ち、糖質ステロイド、電解質ステロイド、男性化ステロイドを分泌します。糖質ステロイド過剰分泌により満月様顔貌（ムーンフェイス）、中心性肥満、顔面紅潮などのクッシング症候群の症状、電解質ステロイド過剰分泌により高血圧、男性化ステロイド過剰により多毛や思春期早発症がみられます。5 歳以下のクッシング症候群の 80~90% は本腫瘍が原因といわれます。

診断は、MRI や CT による画像検査、血中コルチゾルや尿中 17-OHCS、17-KS などの副腎皮質ホルモンの上昇、摘出腫瘍の病理検査によってなされます。

10% 近くは両側性です。腎や近傍の血管や腸間膜への浸潤や、肺・肝・リンパ節・骨などへの転移がみられることもあります。

治療は腫瘍の完全摘出しがなく、エトポシドやシスプラチンなどの抗がん剤、殺虫剤 DDT の誘導体である o, p' -DDD (ミトタン) が使われますが、有効性は高くありません。

完全摘除できた例では長期生存も期待できますが、局所浸潤や転移のある例の予後は極めて不良です。長期生存例は 20% 足らずで、半年以内に 3/4 の例が死亡します。

### Ⅲ. Frantz（フランツ）腫瘍

臍臓にできる腫瘍で、臍乳頭嚢胞腫瘍、臍固形嚢胞腫瘍、臍胎児型腫瘍とも呼ばれます。20年余り前に概念が確立され、最近報告が増えています。10歳代に多くほとんどが女性です。

腫瘍の圧迫による上腹部痛が主症状ですが、無症状で腫瘍が偶然に発見されることや、腫瘍皮膜が破裂して血清腹水を伴う急性腹症で発見されることもあります。

画像検査では、腫瘍は厚い被膜をもち境界明瞭で、内部は造影されず不均一で、充実性の部分と嚢胞状の部分が混在します。

周囲への浸潤がない場合は、完全摘出が可能で再発することはない、ほぼ完治します。しかし、周囲に浸潤した例や肝転移がみられる例は完全切除が不能なため、放射線療法が行われますが、予後は不良です。

（森本 哲 京都府立医科大学附属病院小児科）

公益財団法人がんの子どもを守る会 発行：2007年7月

〒111-0053 東京都台東区浅草橋1-3-12 TEL 03-5825-6311 FAX 03-5825-6316 nozomi@ccaj-found.or.jp

この疾患別リーフレットはホームページからもダウンロードできます(<http://www.ccaj-found.or.jp>)。

- ① 白血病 ② 悪性リンパ腫 ③ 脳腫瘍 ④ 神経芽腫 ⑤ 肝がん・腎がん・胚細胞腫  
⑥ 横紋筋肉腫 ⑦ 骨肉腫・ユーイング肉腫 ⑧ 網膜芽細胞腫 ⑨ その他の腫瘍  
⑩ 腫瘍に関わる(遺伝性)疾患 ⑪ 造血幹細胞移植 ⑫ 晩期合併症

カット：永井泰子

